




Nevropatije, 25. marec 2016

BELLOVA PAREZA



Leja Dolenc Grošelj



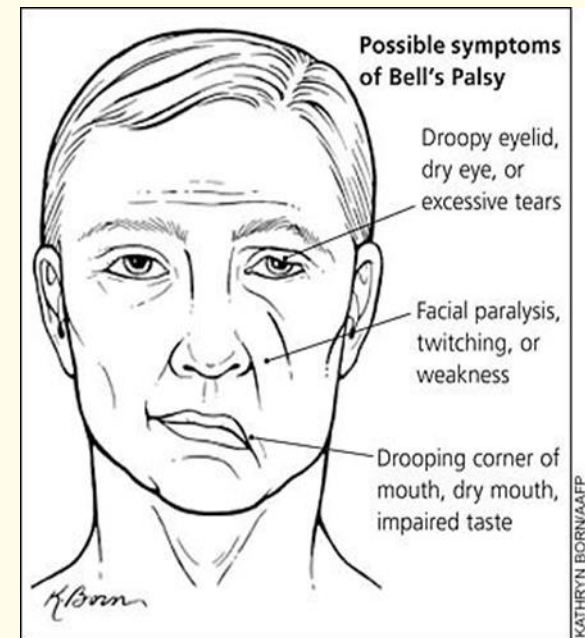
MALA ŠOLA
NEVROLOGIJE

univerzitetni
klinični
center
ljubljana



BELLOVA PAREZA

- je akutna idiopatska periferna okvara obraznega živca in predstavlja najpogostejšo lezijo VII. MŽ.
- Pojavi se ohromitev obraznih mišic, občutek omrtvitve na prizadeti strani obraza, spremenjeno solzenje, lahko tudi izguba okusa s prvih dveh tretjin jezika in preobčutljivost na nizke tone.



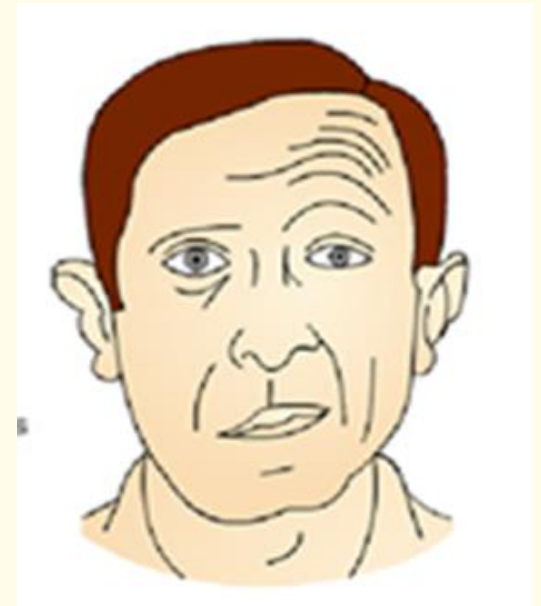

EPIDEMIOLOGIJA

- Incidenca Bellove pareze je okoli 15-40/100.000.
- Oba spola sta enako prizadeta, najpogostejša je v starosti med tretjo in peto dekada.
- Čeprav gre za izoliran pojav, se v 8-10 % pareza lahko ponovi.
- Sladkorna bolezen je prisotna pri 5-10 % bolnikov.
- V polovici vseh primerov vzrok ostane nepojasnen.

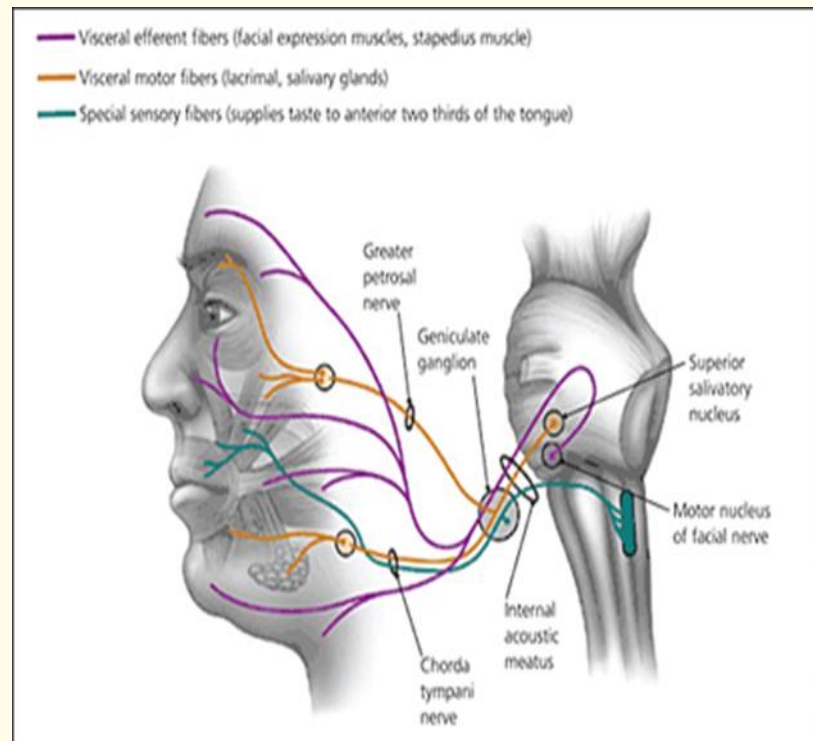
KLINIČNA SLIKA

- Nastanek obrazne oslabelosti se razvije v nekaj urah in maksimalno prizadetost doseže v 48-72 h.
- Pri periferni okvari obraznega živca (okvara je v jedru živca ali v njegovem perifernem poteku) so vse veje običajno enako prizadete.
- Na prizadeti strani so čelne gube slabo izražene ali zabrisane, očesna reža je širša, nazolabialna guba je zabrisana in ustni kot povešen.
- Bolnik ne more aktivno nagubati prizadete polovice čela, ne more zapreti očesa oziroma ga zapre s slabšo močjo, pri kazanju zob se ustni kot premakne manj ali je negiben.
- Ni motnje sensorike (V. MŽ)



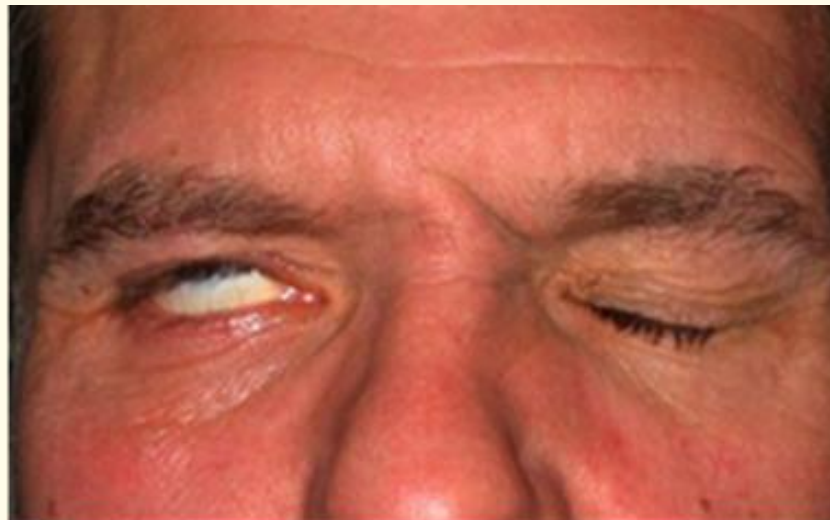KLINIČNA SLIKA

- Kadar je okvara obraznega živca v njegovem kanalu v katerem potekajo skupaj z motoričnimi vlakni intermediusova okušalna vlakna (lat. horda timpani), ima bolnik poleg pareze obraznega mišičja še motnje okusa na sprednjih dveh tretjinah jezika, tudi izločanje sline je zmanjšano.
- Pri bolj centralno ležečih okvarah je prizadet tudi n. stapedius, takrat je bolnik preobčutljiv za nizke tone (lat. hyperacusis).



BELLOV FENOMEN

- Kadar bolnik s silo tišči oči skupaj, se na prizadeti strani zrklo obrne navzgor in se pojavi belina.
- Ta fenomen po škotskem zdravniku Charlesu Bellu imenujemo Bellov fenomen.





PATOLOGIJA IN PATOGENEZA

- Patološki vzrok okvare obraznega živca je vnetje v njegovem kanalu (lat. canalis n. facialis).
- Zaradi vnetja nastane oteklina, ki v ozkem kanalu povzroči pritisk na živec.
- Pride do žariščne demielinizacije motoričnih aksonov, kar upočasni prevajanje električnih impulzov. Hujše lezije lahko direktno poškodujejo aksone motoričnih aksonov.



ETIOLOGIJA

- **Herpes simplex** predstavlja najverjetnejši vzrok pareze obraznega živca.
- **Herpes zoster** je redkejši vzrok. Prizadet je genikulatni ganglij, izpuščaj in huda bolečina se javi v zunanjem sluhovodu (Ramsay Huntov sindrom).
- **Lymska borelioza.** Okvara obraznega živca kot posledica infekcije s spiroheto *Borellia burgdorferi* je prisotna pri 50-60 % bolnikov z Lymsko boreliozo. Gre za enostransko okvaro obraznega živca, ponavadi pa so prisotni še drugi znaki Lymske borelioze.
- **Druge redke okužbe**, kot so: citomegalovirus, Epstein Barr virus, influenza B, in Cocksackie virusi, redko tudi rikecijske okužbe.
- **HIV** – redek vzrok
- **Bakterijske okužbe** – ob tem so ponavadi prisotni znaki bakterijskega vnetja.



PROGNOZA?

- A. Popolno izboljšanje v 1 mesecu je prisotno v 85 % primerov brez zdravljenja
- B. Popolno izboljšanje v 3 mesecih je prisotno v 85 % primerov brez zdravljenja
- C. Stopnja prizadetosti korelira s prognozo
- D. 2 in 3
- E. 1 in 3



PROGNOZA?

- A. Izguba okusa in preobčutljivost na zvok sta znaka težje okvare
- B. Popolna pareza ima najslabšo prognozo, delna pareza pa skoraj vedno dobro
- C. EMG je nujno potrebna preiskava
- D. 1 in 2
- E. 1, 2 in 3



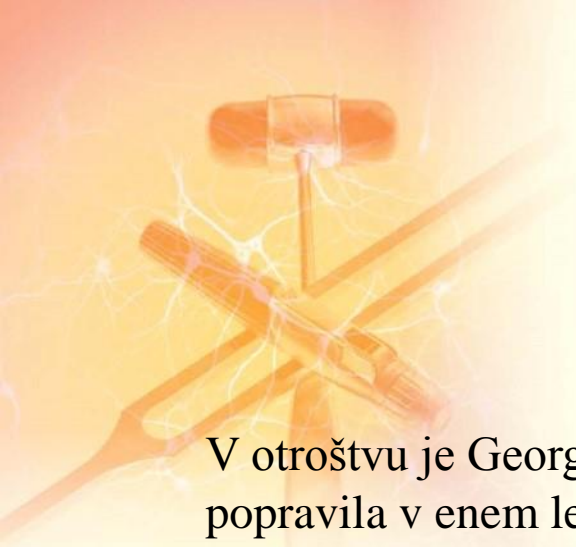TERAPIJA

- Kljub temu, da 84 % bolnikov spontano okreva, je smiselno zdravljenje s kortikosteroidi, saj izboljšajo stanja.
- Kortikosteroidi so se izkazali za najbolj učinkovite, kadar je bilo zdravljenje z njimi začeto znotraj 72 ur od pojava simptomov.
- Mehanizem delovanja kortikosteroidov je zmanjšanje vnetja in otekline v facialnem kanalu.
- V Sloveniji uporabljamo metilprednizolon, ponavadi v dozi 48 mg 6 dni in nato v znižani dozi do 10 dneva. Previdnost je potrebna pri imunsko kompromitiranih bolnikih, nosečnicah, bolnikih z aktivnim sladkorno boleznijo, ledvično ali jetrno disfunkcijo ter maligno hipertenzijo.
- Ob hujši prizadetosti očesa je ponoči priporočljiva vlažilna komora, lahko tudi umetne solze. Priporočljiva je fizioterapija: aktivne individualne vaje za obrazne mišice, ki jih je potrebno izvajati natančno.



NAPOTITEV BOLNIKA Z PAREZO OBRAZNEGA ŽIVCA

- A. Pošiljanje na preglede in k nevrologu ni potrebno, zdravljenje uvede družinski zdravnik
- B. Ob atipični klinični sliki je smiselna napotitev pod »nujno« k nevrologu zaradi morebitne (čimprejšnje) uvedbe zdravljenja
- C. Zaradi suma na okužbo z BB, je smiselna napotitev k infektologu
- D. Vse od naštetega



V otroštvu je George Clooney imel levostransko Bellovo parezo, ki se je popravila v enem letu. Sam je to obdobje opisal:
"That was the worst time of my life. You know how cruel kids can be. I was mocked and taunted, but the experience made me stronger."



HVALA!